



15

Superficie Ocular y Córnea

ISSN 2013-0465 - Número 15 - Julio 2015

EDITORIAL

La sequedad ocular a contrarreloj

Ramon Quintana Conte

ARTÍCULO DE REVISIÓN

Erosión corneal recidivante

David J. Galarreta Mira

DIAGNÓSTICO POR LA IMAGEN

Desprendimiento de la membrana de Descemet tras cirugía de catarata

Alejandra Chamoun Olea, Itziar Martínez Soroa y Nora Imaz Aristimuño

Queratomalacia bilateral complicada con infección estreptocócica en paciente alcohólico con deficiencia de vitamina A

Ana Orive Bañuelos, Bárbara Berasategui Fernández y Raquel Feijóo Lera

CASOS CLÍNICOS

Trasplante endotelial en queratoplastia penetrante fallida

Almudena del Hierro Zarzuelo y Ana Boto de los Bueis

Melanoma amelanótico conjuntival multifocal

Alexandra Arango Rodríguez y Antoni Sabala Llopart

RESÚMENES

Introducción

Salvador García-Delpech

Investigación en superficie ocular

Damián García Teillard

Ojo seco en superficie ocular

Salvador García Gómez

Refractiva y superficie ocular

Salvador García-Delpech

Alergia e inflamación en superficie ocular

Salvador García Gómez

Miscelánea y superficie ocular

Damián García Teillard

Superficie Ocular y Córnea

número 15 • julio 2015

Editorial Glosa, S.L.

Avinguda de la Meridiana, 358, 10.^a planta
08027 Barcelona

Teléfonos: 932 684 946 / 932 683 605

Telefax: 932 684 923

www.editorialglosa.es

Periodicidad semestral

ISSN: 2013-0465

DL B. 25.820-2008

Soporte válido

© Editorial Glosa, S.L.

Reservados todos los derechos

DIRECTOR

José Manuel Benítez del Castillo Sánchez. *Madrid*

COORDINADOR

David Díaz Valle. *Madrid*

COMITÉ DE REDACCIÓN

ARTÍCULO DE REVISIÓN

Óscar Gris Castellón. *Barcelona*

DIAGNÓSTICO POR LA IMAGEN

Jaime Etxebarria Ecenarro. *Bilbao*

CASOS CLÍNICOS

Antonio Mateo Orobia. *Zaragoza*

RESÚMENES

Salvador García-Delpech. *Valencia*

La sequedad ocular a contrarreloj

Ramon Quintana Conte

Médico adjunto. Hospital Clínic de Barcelona.
Profesor asociado. Universitat de Barcelona.
Oftalmologia Consulting. Barcelona.

El síndrome de ojo seco y la disfunción de las glándulas de Meibomio son entidades muy prevalentes en las consultas del oftalmólogo clínico y tienen un importante impacto en la patología de la superficie ocular.

Como cabe esperar de unas entidades multifactoriales en su etiopatogenia y variedad clínica, cada oftalmólogo tiene tendencia a abordarlas de forma diferente según las disponibilidades del medio donde trabaja. Este editorial no va a incidir, una vez más, en su definición, clasificación y métodos de diagnóstico y tratamiento que ya los paneles de expertos en DEWS y el nuevo DEWS2 en preparación y sobre disfunción de las glándulas de Meibomio publicaron en la web tearfilm.org, sino en unas guías que teniendo en cuenta la masificación general en que trabajamos y la precariedad de medios, junto a una organización mediocre que nos ofrece la «casta» sanitaria, nos permitan realizar en poco tiempo un correcto diagnóstico de estas patologías en la consulta del oftalmólogo general. A ello deberíamos sumar nosotros una correcta explicación del proceso y concisas/precisas recomendaciones de tratamiento para que los pacientes puedan resolver/mejorar sus dolencias.

En primer lugar realizaremos una evaluación rápida y eficaz de los síntomas. Unas breves preguntas para descartar enfermedades sistémicas como el síndrome de Sjögren, la rosácea, etc., y sobre fármacos utilizados como antidepresivos, antihistamínicos o uso de lentes de contacto, mientras realizamos una evaluación visual del paciente buscando signos faciales como rinofima en rosácea o patología reumatológica (artritis en manos, eritema facial «en alas mariposa», etc.), ayudarán a enfocar el problema de superficie ocular.

Al no disponer de tiempo para pasar cuestionarios de síntomas (OSDI, etc.), recomendamos unas sencillas preguntas sobre: *a)* la presencia de sensación de cuerpo extraño/arenilla, *b)* molestias que impidan leer/ordenador, *c)* empeoramiento de síntomas con aire acondicionado/calefacción/viento y *d)* empeoramiento mañana/tarde.

Si nosotros somos los que medimos la agudeza visual, una mejoría significativa tras el parpadeo nos sugerirá asimismo patología de superficie ocular.

A continuación, pasaremos a evaluar los signos que ofrece el paciente en la exploración con lámpara de hendidura. En primer lugar nos fijaremos en la altura del menisco lagrimal, descartaremos conjuntivocalasia y buscaremos una impresión de la frecuencia de parpadeo desde que hemos visto al paciente por primera vez. No es necesario determinar con tomografía de coherencia óptica la altura del menisco o la calidad de la película lagrimal con Keratograph, OQAS o un osmolarímetro del que seguramente no dispondremos, pero sí que podemos utilizar cualquier aparato que se base en la reflexión de imágenes en la córnea para observar en poco tiempo, y de forma no intrusiva, si se degradan las imágenes que observamos (queratómetro manual, disco de plácido).

De todas formas, la prueba que más información nos va a proporcionar es la medición del tiempo de rotura lagrimal tras el parpadeo con instilación previa de fluoresceína, aunque no dispongamos de fórmulas sin conservantes o anestésicos y pipetas para instilarla como hacemos en los ensayos clínicos. Si el tiempo es inferior a diez segundos, sospecharemos patología de superficie. Al acabar, aprovecharemos para estudiar si hay tinción corneal con la luz azul cobalto. En un segundo tiempo podríamos explorar la tinción corneconjuntival con rosa de Bengala o verde lisamina al 1 %.

Para finalizar, en poco tiempo, podemos explorar el borde libre palpebral para descartar la presencia de telangiectasias, metaplasia en la unión cutaneomucosa e incluso la presencia de una blefaritis anterior. Para completar la exploración, exprimiendo las glándulas de Meibomio con un palito de algodón o con los dedos contra el globo ocular podremos observar si hay atrofia glandular o examinar la calidad del «meibum» obtenido tras la expresión.

Con los datos obtenidos con estas sencillas preguntas y exploraciones podemos dirigir de forma altamente fundamentada el diagnóstico de síndrome de ojo seco o disfunción de las glándulas de Meibomio en nuestros pacientes, y todo ello en menos de cinco minutos (cronometrados en mi propia consulta) y sin utilizar material costoso; tan solo nuestros conocimientos y la sospecha diagnóstica de la patología a evaluar: «solo se diagnostica lo que se conoce y SE BUSCA». «Si no te preguntas por qué haces las cosas y siempre haces lo mismo, siempre tendrás los mismos resultados», «si buscas nuevas perspectivas, disfrutarás más trabajando en lo mismo, que es lo nuestro, la oftalmología».

Creo que estas sencillas consideraciones de un compañero sencillo nos podrán ayudar a conocer mejor la patología de nuestros pacientes, estudiarlos mejor y ofrecerles el alivio que esperan de nosotros. Por supuesto, podremos completar, si así lo creemos oportuno, la exploración con un test de Schirmer o con el de rojo fenol, más rápido, para medir la cantidad de lágrima, u otros que consumen más tiempo, y con ello poder disfrutar aún más en nuestra consulta realizando diagnósticos acertados.

Erosión corneal recidivante

David J. Galarreta Mira

Hospital Clínico Universitario de Valladolid. IOBA. Universidad de Valladolid.

INTRODUCCIÓN

El síndrome de erosión corneal recidivante (ECR), también conocido como queratalgia recidivante, es una enfermedad recurrente del epitelio corneal que cursa de manera característica con dolor de inicio repentino al despertarse o durante la noche, que suele mejorar a lo largo del día, y va acompañado de ojo rojo, fotofobia y lagrimeo. La ECR puede ser causada por múltiples entidades, pero en esta revisión se hará mención a las erosiones producidas de manera espontánea después de un defecto epitelial traumático o bien en el contexto de la distrofia de la membrana basal epitelial (DMB). Es una enfermedad relativamente común, que afecta sobre todo a pacientes en edad laboral, con consecuencias económicas y sociales debido a su cronicidad. La causa es la pobre adhesión entre el epitelio corneal y la capa subyacente, acompañada de otros factores patogénicos como el posible incremento de la actividad de las metaloproteinasas de la matriz (MMP). En la mayoría de los casos, un traumatismo es el desencadenante de los síntomas, aunque puede haber casos sin ese antecedente, incluso bilaterales, con notables alteraciones de la membrana basal, que originan erosiones con localizaciones variables. Su tratamiento, en distintos escalones terapéuticos, puede llegar a ser frustrante tanto para el médico como para el paciente, y en ocasiones es necesario el abordaje quirúrgico para intentar la mejoría del cuadro.

EPIDEMIOLOGÍA

La ECR es una entidad muy frecuente en la práctica clínica. La prevalencia de la queratalgia recidivante postraumática no se conoce con exactitud, pero la DMB es la más frecuente de las distrofias anteriores y su prevalencia puede llegar al 5 % de la población¹, aunque su incidencia clínica es afortunadamente más baja. No existen diferencias en la mayor parte de los estudios entre hombres y mujeres, con un inicio típico durante la edad laboral, entre la tercera y quinta décadas de la vida, y con una bilateralidad de hasta un 20 % de los pacientes²⁻⁴. Las lesiones aparecen, en la mayor parte de los casos, en el tercio inferior de la córnea, aunque es factible en cualquier localización³.

ETIOLOGÍA Y PATOGÉNESIS

La adhesión epitelial con la córnea subyacente está compuesta por hemidesmosomas (queratina 3/12, integrina $\alpha 3\beta 1$, plectina, proteína de unión 230 y 180, integrina $\alpha 6\beta 4$, laminina 5), la lámina densa (colágeno de tipo IV y heparán sulfato), la lámina lúcida (laminina 5, fibronectina y heparán sulfato) y las fibrillas de anclaje-lámina reticular (colágeno de tipo I, V y VII), que constituyen los conocidos como complejos de adhesión⁵. Estos complejos son los encargados de dar estabilidad al epitelio e impiden que este desaparezca con el rozamiento provocado por el parpadeo.

En el momento en el que aparece una úlcera corneal comienzan los procesos para su reparación. El área desnuda de estroma se recubre con fibronectina, que proporciona una excelente plataforma para las células epiteliales que migran y se replican para cubrir el defecto. Las MMP desempeñan un papel primordial en la respuesta de cicatrización, con la producción, degradación y formación de complejos de adhesión. Entre ellas destacan las gelatinasas (MMP-2 y 9), que causan la degradación del colágeno de tipo IV, tipo VII y de la laminina, todas ellas, moléculas que forman parte de la membrana basal. La MMP-9 se ha detectado en las células de la capa basal epitelial en los márgenes de úlceras que no cierran, lo que sugiere la posibilidad de que la excesiva producción, o la inadecuada neutralización de esta enzima, tenga consecuencias patológicas⁶. En el caso de la MMP-2, también se ha encontrado un incremento en la expresión en las córneas de los pacientes con ECR⁷. Además, los niveles de MMP-2 y MMP-9 en lágrima también se encuentran elevados en ambos ojos en los pacientes con ECR postraumática⁸. Todos estos datos parecen confirmar la hipótesis de la importancia de estas moléculas en la génesis de la ECR.

La disfunción de las glándulas de Meibomio también parece tener un papel en la patogénesis de la ECR. Las alteraciones que ocurren en la superficie ocular en esta patología también interfieren en el proceso de cicatrización del epitelio corneal. La sobrecolonización por *Staphylococcus aureus* del borde libre palpebral hace que se incrementen los niveles de lipasas locales, con el consecuente aumento de ácidos grasos libres que interfieren en la formación normal de los complejos de adhesión, lo que también predispone a la ECR⁹.

MANIFESTACIONES CLÍNICAS

Clínica

Las crisis recidivantes de dolor ocular agudo, acompañadas de lagrimeo y fotofobia, típicamente al despertarse o durante el sueño, son muy características de esta entidad. Los síntomas pueden ir precedidos de molestias más inespecíficas en las horas previas o de la sensación de dificultad de abrir el ojo al despertarse, con el conocimiento de que si lo abren de manera brusca tendrán un nuevo brote. Los antecedentes previos de una abrasión son muy frecuentes en estos pacientes, y suelen ser erosiones lineales con un recorrido tangencial a la córnea, como las que produce una hoja de papel o una uña¹⁰. No obstante, también existen casos en los que el traumatismo previo puede estar ausente en la historia clínica. La sintomatología suele desaparecer en pocas horas en los casos leves, aunque puede llegar a persistir varios días o semanas. La evolución natural sin tratamiento tiene una alta tasa de

recurrencia. Los casos con afectación central pueden disminuir la agudeza visual si originan fibrosis o patrones irregulares topográficos.

Biomicroscopía

La DMB tiene una serie de hallazgos biomicroscópicos muy característicos que se aprecian mejor con la retroiluminación y que se correlacionan con la histopatología (figs. 1 y 2). Esta distrofia, también conocida como de Cogan, o de mapa-punto-huella, presenta característicamente tres tipos de lesiones. Los mapas son áreas amplias que corresponden a las zonas de membrana basal anormal que crece entre las células epiteliales (figs. 2 y 3). Las huellas, similares a las huellas dactilares, son la traducción de proyecciones de membrana basal a modo de surco entre las célu-

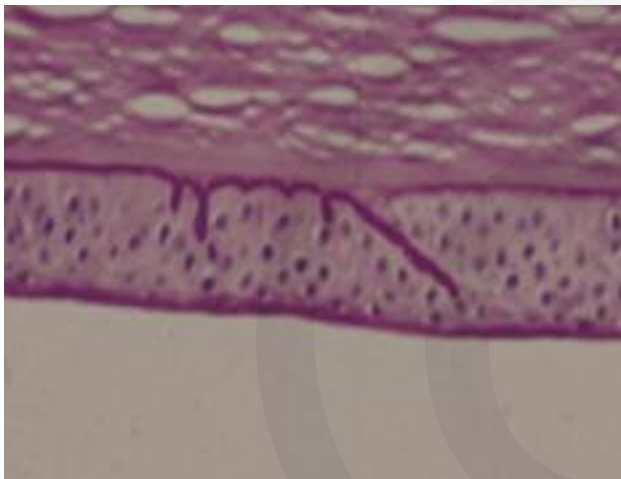


Figura 1. Corte histológico de una distrofia de la membrana basal epitelial, en donde se aprecia la duplicación de la membrana basal, y los surcos paralelos, similares a dedos de guante en el corte, correspondientes a las imágenes clínicas de mapas y huellas, respectivamente.

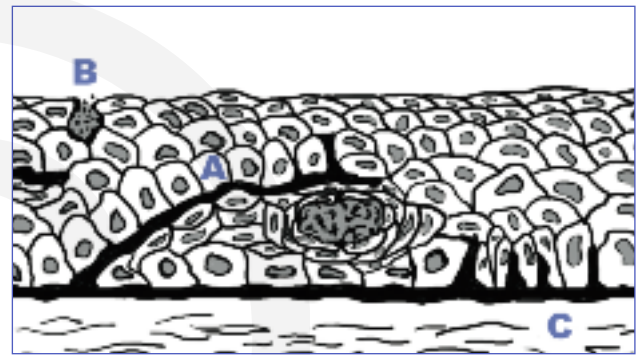

Figura 2. Representación de corte histológico con las tres imágenes típicas de la distrofia de la membrana basal epitelial. **A.** Imagen de los mapas, correspondiente a una membrana basal duplicada que se aprecia como áreas más o menos translúcidas de la zona afectada, que retienen células que vienen de las capas basales y que se van degradando formando los puntos. **B.** Imagen de los puntos, correspondientes a células epiteliales que han sido retenidas por membrana basal duplicada, y que finalmente acaba su ciclo al llegar a la superficie. **C.** Imagen de las huellas, correspondientes a surcos paralelos de membrana basal que se proyectan de manera vertical hacia la superficie.

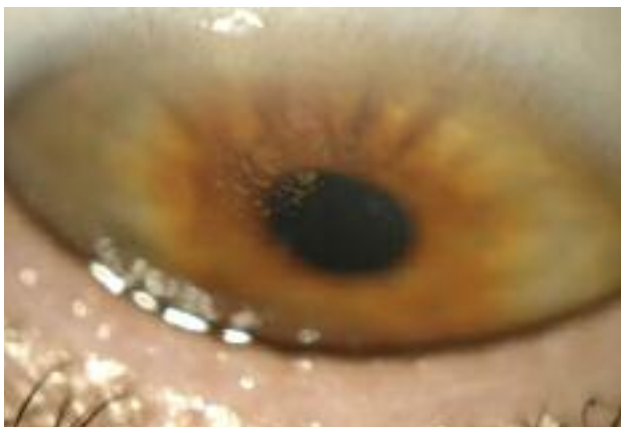

Figura 3. Imagen biomicroscópica característica del mapa en la distrofia de la membrana basal epitelial. Áreas de bordes nítidos más o menos translúcidos correspondientes a las zonas de membrana basal duplicada.

las epiteliales (figs. 2 y 4). Los puntos se corresponden con microquistes de células epiteliales retenidas bajo las capas anómalas de la membrana basal (figs. 2 y 5). Existen otros patrones en forma de múltiples ampollas, que son difícilmente visibles si no es mediante retroiluminación¹¹. En los casos de ECR tras traumatismo, puede no hallarse ningún signo en la lámpara de hendidura.

Tanto en los casos de DMB como en los casos post-traumáticos puede encontrarse un epitelio corneal levantado, que se aprecia con mayor facilidad tras la instilación de fluoresceína (fig. 6), y rugosidad en el área afectada, acompañada o no de edema epitelial. Se puede apreciar también en ocasiones pliegues epiteliales,

que se mueven discretamente al paso del párpado superior en su recorrido.

Especial mención tiene esta entidad cuando aparece en el contexto de la cirugía refractiva corneal de tipo LASIK (*laser assisted in situ keratomileusis*). Las complicaciones epiteliales intraoperatorias que presentan estos pacientes están asociadas a una mayor incidencia de otras complicaciones posquirúrgicas, como el crecimiento epitelial en la interfase, la queratitis lamelar difusa o los *flaps* finos e irregulares¹². En todos los pacientes candidatos a cirugía corneal de tipo LASIK se debería comprobar la adherencia del epitelio previa al corte, ya que es posible que el paciente no haya tenido ningún brote anteriormente y todos los problemas comiencen en el posoperatorio. Aunque no es un diagnóstico definitivo, la movilidad excesiva del epitelio al presionarlo con una microesponja quirúrgica puede cambiar la indicación de la técnica quirúrgica. En estos casos, es preferible, si es posible, la realización de una queratectomía fotorrefractiva (PRK, *photo-refractive keratectomy*) en la que la cirugía puede ser curativa.



Figura 4. Imagen biomicroscópica característica mediante retroiluminación de las huellas en la distrofia de la membrana basal epitelial, muy similares a las huellas dactilares.




Figura 5. Imagen biomicroscópica característica de los puntos en la distrofia de la membrana basal epitelial.

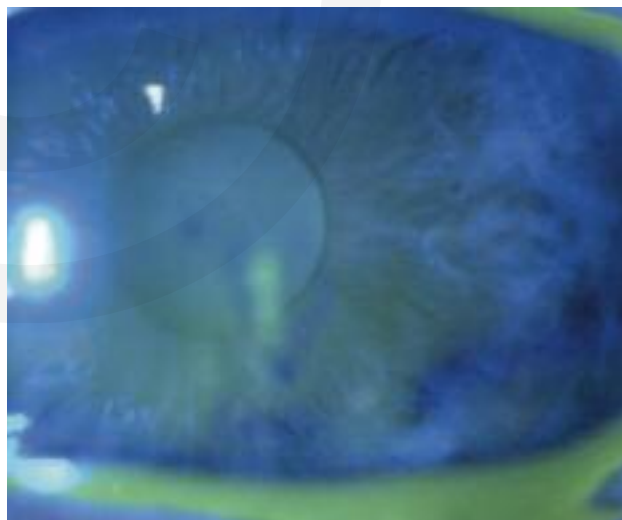


Figura 6. Aspecto biomicroscópico tras la tinción con fluoresceína de la zona afectada en la distrofia de la membrana basal epitelial, en donde el epitelio está sobrelevado y laxo, pero sin defecto epitelial.

DIAGNÓSTICO. PRUEBAS COMPLEMENTARIAS

Histopatología

Los hallazgos ultraestructurales clásicos del examen histopatológico de las muestras de los pacientes con ECR son muy característicos¹³. Los pacientes afectados por la

DMB presentan membranas basales multilaminares unidas a las células del epitelio basal (fig. 1). Estas capas de membranas basales patológicas pueden frenar bajo ellas a las células epiteliales que crecen hacia la superficie. En el momento en que la membrana basal anormal frena durante suficiente tiempo al epitelio subyacente se forman los microquistes, que cuando llegan a la superficie producen sintomatología (fig. 2).

Sin embargo, los pacientes con antecedentes de traumatismo presentan hallazgos distintos, con una rotura de las células basales, ausencia de membrana basal unida al epitelio y un aspecto segmentado de la nueva membrana basal, probablemente ocasionado por una alteración de su síntesis postraumática. Su estudio mediante microscopía electrónica revela una ausencia de hemidesmosomas y de membrana basal epitelial. Las células basales en el área perilesional se encuentran aplanadas en vez de mostrar su aspecto típico columnar y, además, presentan edema intercelular en todas las capas¹⁴.

Microscopía confocal

El microscopio confocal permite la visualización de los cambios histopatológicos de los complejos de adhesión de la membrana basal epitelial. En los casos de DMB se pueden apreciar protrusiones de la membrana basal hacia el epitelio corneal y microquistes epiteliales, con unas células epiteliales normales. En los pacientes afectados de ECR postraumática suelen apreciarse alteraciones en las células epiteliales y queratocitos activados e inflamados en el estroma anterior¹⁵.

Tomografía de coherencia óptica

El desarrollo de esta tecnología ha permitido su uso en la patología de la córnea. El incremento de resolución permite identificar hallazgos que se correlacionan con los conocidos mediante el estudio histopatológico. En la ECR aguda pueden identificarse dos tipos de hallazgos: la erosión epitelial y el desprendimiento de amplias áreas de epitelio con pliegues. En ambos casos, la membrana basal suele estar ausente y aparecen edema epitelial, además de inclusiones intraepiteliales con un material hiperreflectivo¹⁶. En la ECR crónica pueden observarse dos tipos de signos con significación clínica: pliegues y anomalías en la membrana basal (fig. 7), y la hiperreflectividad estromal anterior¹⁶. Esta última puede ser la consecuencia del aumento de las células inflamatorias en el estroma anterior, lo que permitiría a la tomogra-

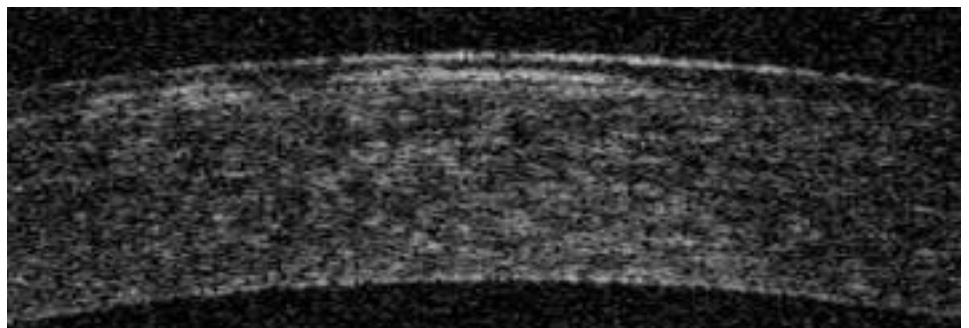


Figura 7. Imagen de la membrana basal duplicada corriendo paralela a la superficie corneal en la tomografía de coherencia óptica.

fía de coherencia óptica ser un instrumento de monitorización del componente inflamatorio. No obstante, es una tecnología en la que muchos de estos parámetros de seguimiento están pendientes de definir.

TRATAMIENTO

La queratalgia recidivante tiene distintas opciones profilácticas y terapéuticas disponibles, aunque no existe un acuerdo sobre cuál es la mejor opción, y son muchos los trabajos que presentan datos similares de recurrencias con distintos tratamientos¹⁷. La falta de calidad de los ensayos realizados con los distintos tratamientos ha impedido la realización de un metaanálisis que permita protocolizar un tratamiento. Sin embargo, se acepta que el tratamiento de esta entidad está basado en distintos escalones terapéuticos.

TRATAMIENTO MÉDICO PROFILÁCTICO DE LA EROSIÓN CORNEAL RECIDIVANTE

Lubricantes y humectantes

Los tratamientos médicos basados en lubricantes, tanto diurnos como nocturnos, son los más sencillos en esta entidad, y suelen ser suficientes en la mayor parte de los casos. La aplicación nocturna de ungüentos y pomadas es esencial para evitar la adherencia de la conjuntiva tarsal superior al epitelio corneal, y con ello, impedir el arrancamiento del epitelio que se produce sobre el área afectada, sobre la que presenta una menor adhesividad, en el momento de abrir los párpados¹⁸. Este tratamiento ha demostrado su efectividad¹⁹. La duración ideal del tratamiento se desconoce, aunque parece más que recomendable mantenerlo a largo plazo, especialmente en los pacientes con evidencia de una DMB, en donde es más frecuente la recurrencia que en los casos postraumáticos²⁰. No parecen existir diferencias entre el efecto profiláctico de distintos ungüentos, como cuando se han comparado el de tetraciclina¹⁷, o el de parafina²¹, con el de solución salina hipertónica.

Higiene palpebral

La higiene palpebral mejora las condiciones de la superficie ocular y con ello ayuda a la correcta formación de los complejos de adhesión epitelial. La disminución de la población de *S. aureus* en el borde libre palpebral facilita mediante la reducción de las lipasas, la disminución de ácidos grasos libres y de mediadores inflamatorios en la superficie ocular donde va a crecer y madurar el epitelio que cierra el defecto. La utilización de tetraciclinas por vía oral no solo va a mejorar la disfunción de las glándulas de Meibomio, sino que también actuará mediante la inhibición de las MMP, como se verá en el siguiente apartado.

Inhibidores de las metaloproteinasas

La utilización de tetraciclinas por vía oral combinado con corticoides tópicos es un tratamiento que puede emplearse en caso de que los lubricantes no sean suficien-

tes²²⁻²⁴. El tratamiento se basa en la efectividad de ambos fármacos para la inhibición de las MMP que, como se ha comentado, desempeñan un papel en la patogénesis de esta enfermedad. La doxiciclina ha demostrado su capacidad de inhibir la MMP-2 y de reducir la actividad de la MMP-9, que tiene un papel primordial en el proceso de cicatrización epitelial. Adicionalmente, la doxiciclina ha demostrado su papel como antiinflamatorio al disminuir la síntesis y la bioactividad de la interleucina 1 (IL-1) producida en el cultivo de células epiteliales humanas²⁵. Los corticoides a ese efecto suman también la disminución de la producción del factor de necrosis tumoral, que estimula la producción de MMP²².

Su uso en la ECR ha demostrado su utilidad en los casos resistentes a lubricación nocturna. La pauta recomendada es un corticoide suave, como la fluorometolona al 1 % cada 8 horas, y 100 mg de doxiciclina por vía oral cada 24 horas durante 3 semanas, para posteriormente continuar con una dosis de 50 mg cada 24 horas durante otros 2 meses²².

Lente de contacto terapéutica

La lente de contacto terapéutica (LCT) es uno de los tratamientos más utilizados en los casos de ECR con erosiones epiteliales amplias. La LCT promueve la migración epitelial, la regeneración de la membrana basal y la adhesión epitelio-estroma al impedir el arrancamiento y arrastre por parte del párpado superior del epitelio inmaduro²⁶.

La duración del porte de la LCT suele oscilar entre un mínimo de 6 semanas y varios meses, dependiendo de la evolución del caso, para permitir la adquisición de un fenotipo de epitelio maduro con unos complejos de adhesión más estables bajo la LCT. Sin embargo, su empleo no ha demostrado ser superior a la utilización de lubricantes²⁷, lo que unido a su mayor tasa de complicaciones hace cuestionable su uso indiscriminado. El riesgo de infección bacteriana, neovascularización y/o cicatrización es directamente proporcional al tiempo de uso, con lo que su utilización ha de ser supervisada de manera cercana. Los nuevos materiales con los que se fabrican las LCT podrían aportar una mayor seguridad para su empleo en esta entidad, pero es un hecho que todavía ha de ser comprobado.

Suero autólogo

La aplicación de suero autólogo parece que puede ser útil en varias fases de la enfermedad. El aporte extra de glucosa, factores de crecimiento o calcio puede favorecer la migración epitelial en las primeras fases de la cicatrización. Adicionalmente, moléculas como la vitamina A o la fibronectina, también presentes en el suero autólogo, pueden favorecer las fases finales de la cicatrización y el establecimiento de una correcta matriz extracelular²⁸. Los estudios de su uso en ECR son limitados, pero con resultados prometedores en casos en los que otros tratamientos han fracasado^{28,29}. Las tasas de recurrencia son bajas, pero sobre todo ocurren en el momento en que se abandona el tratamiento. No obstante, se desconoce la duración adecuada del tratamiento, y se han de considerar el coste, las múltiples extracciones sanguíneas y las posibles infecciones en este tipo de terapia²⁸.

Nuevas opciones terapéuticas

La irrupción de nuevas terapias para la superficie ocular, como los colirios de plasma rico en factores de crecimiento plaquetarios o los agentes regenerantes de la matriz, pueden representar, en un futuro cercano, por sus mecanismos de acción, opciones reales para esta entidad, aunque es necesario la realización de estudios que confirmen estas hipótesis.

TRATAMIENTO QUIRÚRGICO

El tratamiento quirúrgico de la ECR va dirigido a los casos en los que a pesar del tratamiento médico la recurrencia de la enfermedad no permite una buena calidad de vida al paciente. El desbridamiento epitelial sencillo, o asociado a las micropunciones, al pulido con fresa o la queratectomía fototerapéutica (PTK, *photo-therapeutic keratectomy*) del estroma anterior son los tratamientos más utilizados.

Desbridamiento epitelial

La retirada mecánica del epitelio mediante una microesponja de celulosa, aguja o cuchilla del área afectada permite el crecimiento de un epitelio normal, y con ello, se intenta disminuir el número y frecuencia de las recurrencias. El seguimiento a 5 años ha demostrado una mejoría en la agudeza visual y una tasa de recurrencias del 44,7%³⁰. Sin embargo, la tasa sigue siendo alta y se suele asociar a otro procedimiento.

El desbridamiento epitelial puede realizarse con alcohol al 20% con un aplicador de 4-5 mm de diámetro tras la localización del área afectada. Esta opción puede ser útil para demarcar mejor el desbridamiento³¹, especialmente en los casos en los que afecta al eje visual.

Micropunciones estromales

Las micropunciones estromales consisten en múltiples punciones del estroma anterior mediante una aguja de 25G o 27G, doblada en su punta 0,1-0,3 mm, separadas entre ellas unos 0,5 mm y extendiéndose hasta 1 mm más allá del área afectada. La tinción con fluoresceína previa al tratamiento permite una mejor delimitación del tratamiento. Su eficacia es buena y es un procedimiento de coste reducido^{4,32}.

Se ha descrito también la realización de las punciones mediante láser YAG (1,8-2,2 mJ)³³, aparentemente, de una manera más reproducible y superficial.

El uso de una LCT con profilaxis antibiótica durante una semana³ y analgésicos por vía oral asociados tras el tratamiento es obligatorio, para evitar grandes molestias. Las micropunciones van encaminadas a incrementar la adherencia epitelial, al crear una cicatriz entre el estroma anterior y el epitelio (fig. 8). La localización ha de estar fuera del eje visual para no afectar a la agu-



Figura 8. Imagen biomicroscópica de la fibrosis tras las micropunciones con aguja.

deza visual y no crear fenómenos de deslumbramiento que pueden ser muy molestos para el paciente. Su uso ha de estar limitado a casos en los que el área afectada sea siempre la misma, como en las postraumáticas, ya que hay casos de distrofias en donde la situación puede migrar.

Pulido estromal

El pulido del área desbridada con fresa de diamante es otra de las alternativas terapéuticas que ha demostrado ser mejor que la retirada simple del epitelio corneal³⁴. Su tasa de recurrencias oscila entre el 4% y el 11%³⁴⁻³⁶. El epitelio, al crecer sobre el área pulida tiene una mayor adhesión, debido a la cicatrización y la fibrosis reactivas causadas. Es un tratamiento más barato que el tratamiento con láser y de éxito similar³⁶, y que también puede realizarse en el eje visual si no se profundiza en exceso en la capa de Bowman, lo que podría originar irregularidades topográficas.

Queratectomía fototerapéutica

La PTK también ha demostrado su eficacia en el tratamiento de la ECR causada por una DMB, incluso a largo plazo^{37,38}, mostrando resultados similares en agudeza visual, recurrencias y mejoría de síntomas, aunque una tasa mayor de haze subepitelial que el pulido con fresa³⁶. Debido a su menor coste económico, la manipulación mecánica con fresa o punciones suele realizarse previamente a la PTK, aunque en el caso de un error refractivo coexistente susceptible de tratamiento láser, puede practicarse una PRK para conseguir los dos objetivos. Sin embargo, en este tipo de pacientes, los errores refractivos residuales son más frecuentes debido a la dificultad de la correcta medición preoperatoria³⁹.

La efectividad documentada de la PTK para disminuir el número de brotes en la queratología recidivante oscila entre el 0% y el 42%^{37,38,40}, pero pese a esta variabilidad parece que se trata de un procedimiento aparentemente exitoso; no obstante, necesita un mayor seguimiento.

En conclusión, la queratología recidivante es un síndrome bastante frecuente en la clínica diaria. En la mayor parte de los casos no implica una alteración de la agudeza visual de manera definitiva, pero sí que puede llegar a alterar de manera notable la calidad de vida del paciente que la sufre. Los tratamientos conservadores pueden no ser suficientes, y ser necesario la realización de un tratamiento más invasivo. Pese a su alta prevalencia, destaca la falta de estudios correctamente realizados que protocolicen los tratamientos que deben aplicarse a estos pacientes.

Bibliografía

1. Laibson PR. Microcystic corneal dystrophy. *Trans Am Ophthalmol Soc.* 1976;74:488-531.
2. Suri K, Kosker M, Duman F, Rapuano CJ, Nagra PK, Hammersmith KM. Demographic patterns and treatment outcomes of patients with recurrent corneal erosions related to trauma and epithelial and bowman layer disorders. *Am J Ophthalmol.* 2013;156:1082-7.
3. Reidy JJ, Paulus MP, Gona S. Recurrent erosions of the cornea: epidemiology and treatment. *Cornea.* 2000;19:767-71.
4. Avni Zauberman N, Artornsombudh P, Elbaz U, Goldich Y, Rootman DS, Chan CC. Anterior stromal puncture for the treatment of recurrent corneal erosion syndrome: patient clinical features and outcomes. *Am J Ophthalmol.* 2014;157:273-79e1.

5. Khodadoust AA, Silverstein AM, Kenyon DR, Dowling JE. Adhesion of regenerating corneal epithelium. The role of basement membrane. *Am J Ophthalmol.* 1968;65:339-48.
6. Wong TT, Sethi C, Daniels JT, Limb GA, Murphy G, Khaw PT. Matrix metalloproteinases in disease and repair processes in the anterior segment. *Surv Ophthalmol.* 2002;47:239-56.
7. Garrana RM, Zieske JD, Assouline M, Gipson IK. Matrix metalloproteinases in epithelia from human recurrent corneal erosion. *Invest Ophthalmol Vis Sci.* 1999;40:1266-70.
8. Sakimoto T, Shoji J, Yamada A, Sawa M. Upregulation of matrix metalloproteinase in tear fluid of patients with recurrent corneal erosion. *Jpn J Ophthalmol.* 2007;51:343-6.
9. Ramamurthi S, Rahman MQ, Dutton GN, Ramaesh K. Pathogenesis, clinical features and management of recurrent corneal erosions. *Eye (Lond).* 2006;20:635-44.
10. Pau H. Pathogenesis and treatment of primary and secondary recurrent erosion. *Klin Monbl Augenheilkd.* 1982;180:259-63.
11. Bron AJ, Brown NA. Some superficial corneal disorders. *Trans Ophthalmol Soc U K.* 1971;91:XII+.
12. Chen YT, Tseng SH, Ma MC, Huang FC, Tsai YY. Corneal epithelial damage during LASIK: a review of 1873 eyes. *J Refract Surg.* 2007;23:916-23.
13. Kenyon KR. Recurrent corneal erosion: pathogenesis and therapy. *Int Ophthalmol Clin.* 1979;19:169-95.
14. Goldman JN, Dohlman CH, Kravitt BA. The basement membrane of the human cornea in recurrent epithelial erosion syndrome. *Trans Am Acad Ophthalmol Otolaryngol.* 1969;73:471-81.
15. Labbe A, Nicola RD, Dupas B, Auclin F, Baudouin C. Epithelial basement membrane dystrophy: evaluation with the HRT II Rostock Cornea Module. *Ophthalmology.* 2006;113:1301-8.
16. Diez-Feijoo E, Duran JA. Optical coherence tomography findings in recurrent corneal erosion syndrome. *Cornea.* 2015;34:290-5.
17. Watson SL, Barker NH. Interventions for recurrent corneal erosions. *Cochrane Database Syst Rev.* 2007;(4):CD001861.
18. Bernauer W, De Cock R, Dart JK. Phototherapeutic keratectomy in recurrent corneal erosions refractory to other forms of treatment. *Eye (Lond).* 1996;10(Pt 5):S61-4.
19. Eke T, Morrison DA, Austin DJ. Recurrent symptoms following traumatic corneal abrasion: prevalence, severity, and the effect of a simple regimen of prophylaxis. *Eye (Lond).* 1999;13(Pt 3a):345-7.
20. Heyworth P, Morlet N, Rayner S, Hykin P, Dart J. Natural history of recurrent erosion syndrome—a 4 year review of 117 patients. *Br J Ophthalmol.* 1998;82:26-8.
21. Hykin PG, Foss AE, Pavesio C, Dart JK. The natural history and management of recurrent corneal erosion: a prospective randomised trial. *Eye (Lond).* 1994;8(Pt 1):35-40.
22. Dursun D, Kim MC, Solomon A, Pflugfelder SC. Treatment of recalcitrant recurrent corneal erosions with inhibitors of matrix metalloproteinase-9, doxycycline and corticosteroids. *Am J Ophthalmol.* 2001;132:8-13.
23. Wang L, Tsang H, Coroneo M. Treatment of recurrent corneal erosion syndrome using the combination of oral doxycycline and topical corticosteroid. *Clin Experiment Ophthalmol.* 2008;36:8-12.
24. Hope-Ross MW, Chell PB, Kervick GN, McDonnell PJ. Recurrent corneal erosion: clinical features. *Eye (Lond).* 1994;8(Pt 4):373-7.
25. Solomon A, Rosenblatt M, Li DQ, Liu Z, Monroy D, Ji Z, et al. Doxycycline inhibition of interleukin-1 in the corneal epithelium. *Invest Ophthalmol Vis Sci.* 2000;41:2544-57.
26. Donnenfeld ED, Selkin BA, Perry HD, Moadel K, Selkin GT, Cohen AJ, et al. Controlled evaluation of a bandage contact lens and a topical nonsteroidal anti-inflammatory drug in treating traumatic corneal abrasions. *Ophthalmology.* 1995;102:979-84.
27. Williams R, Buckley RJ. Pathogenesis and treatment of recurrent erosion. *Br J Ophthalmol.* 1985;69:435-7.
28. Ziakas NG, Boboridis KG, Terzidou C, Naoumidi TL, Mikropoulos D, Georgiadou EN, et al. Long-term follow up of autologous serum treatment for recurrent corneal erosions. *Clin Experiment Ophthalmol.* 2010;38:683-7.
29. del Castillo JM, de la Casa JM, Sardina RC, Fernandez RM, Feijoo JG, Gomez AC, et al. Treatment of recurrent corneal erosions using autologous serum. *Cornea.* 2002;21:781-3.
30. Itty S, Hamilton SS, Baratz KH, Diehl NN, Maguire LJ. Outcomes of epithelial debridement for anterior basement membrane dystrophy. *Am J Ophthalmol.* 2007;144:217-21.

31. Singh RP, Raj D, Pherwani A, Lagnado R, Abedin A, Eatamadi H, et al. Alcohol delamination of the corneal epithelium for recalcitrant recurrent corneal erosion syndrome: a prospective study of efficacy and safety. *Br J Ophthalmol*. 2007;91:908-11.
32. Reeves SW, Kang PC, Zlogar DF, Gupta PK, Stinnett S, Afshari NA. Recurrent Corneal Erosion Syndrome: A Study of 364 Episodes. *Ophthalmic Surg Lasers Imaging*. 2010;Mar 9:1-2.
33. Geggel HS. Successful treatment of recurrent corneal erosion with Nd:YAG anterior stromal puncture. *Am J Ophthalmol*. 1990;110:404-7.
34. Wong VW, Chi SC, Lam DS. Diamond burr polishing for recurrent corneal erosions: results from a prospective randomized controlled trial. *Cornea*. 2009;28:152-6.
35. Ryan G, Lee GA, Maccheron L. Epithelial debridement with diamond burr superficial keratectomy for the treatment of recurrent corneal erosion. *Clin Experiment Ophthalmol*. 2013;41:621-2.
36. Sridhar MS, Rapuano CJ, Cosar CB, Cohen EJ, Laibson PR. Phototherapeutic keratectomy versus diamond burr polishing of Bowman's membrane in the treatment of recurrent corneal erosions associated with anterior basement membrane dystrophy. *Ophthalmology*. 2002;109:674-9.
37. Pogorelov P, Langenbacher A, Kruse F, Seitz B. Long-term results of phototherapeutic keratectomy for corneal map-dot-fingerprint dystrophy (Cogan-Guerry). *Cornea*. 2006;25:774-7.
38. Baryla J, Pan YI, Hodge WG. Long-term efficacy of phototherapeutic keratectomy on recurrent corneal erosion syndrome. *Cornea*. 2006;25:1150-2.
39. Zalentein WN, Holopainen JM, Tervo TM. Phototherapeutic keratectomy for epithelial irregular astigmatism: an emphasis on map-dot-fingerprint degeneration. *J Refract Surg*. 2007;23:50-7.
40. Gruenauer-Kloevekorn C, Braeutigam S, Froster UG, Duncker GI. Surgical outcome after phototherapeutic keratectomy in patients with TGFBI-linked corneal dystrophies in relation to molecular genetic findings. *Graefes Arch Clin Exp Ophthalmol*. 2009;247:93-9.

Desprendimiento de la membrana de Descemet tras cirugía de catarata

Alejandra Chamoun Olea, Itziar Martínez Soroa y Nora Imaz Aristimuño

Servicio de Oftalmología. Hospital Universitario Donostia.
Donostia-San Sebastián (Gipuzkoa).

INTRODUCCIÓN

El desprendimiento de la membrana de Descemet (DMD) es una entidad que en ocasiones puede pasar inadvertida como complicación tras cirugía de catarata. Por estudios de tomografía de coherencia óptica de segmento anterior (OCT-SA) se sabe que hasta un 47 % de los casos presentan DMD próximos a la incisión corneal durante la primera semana. La mayoría se resuelven de forma espontánea, pero en un 5 % de los casos persiste al mes de la intervención. Según la extensión y localización del DMD, los pacientes pueden presentar edema corneal con afectación visual. Clínicamente distinguimos dos tipos de desprendimiento¹: los planares (separación del estroma inferior a 1 mm), cuya evolución natural es hacia la resolución espontánea, y los no planares (separación del estroma superior a 1 mm), para los cuales disponemos de varias opciones terapéuticas.

CASO CLÍNICO

Varón de 83 años, intervenido de forma satisfactoria de catarata corticonuclear en el ojo izquierdo (OI) mediante facoemulsificación más implante de lente intraocular. El posoperatorio inmediato transcurrió con normalidad. A la semana, el paciente presentó una agudeza visual del OI de 0,6 y un edema corneal estromal subincisional con pliegues en sector temporal de la membrana de Descemet (fig. 1A). En la revisión del mes se observó aumento del edema corneal estromal con afectación del área pupilar (fig. 2A). Se realizó OCT-SA y se evidenció un DMD planar. Como primera opción se realizó inyección de aire en cámara anterior (CA) (fig. 1B). A la semana se observó la reabsorción del aire, y ante la persistencia de la misma extensión del DMD (fig. 2B) se decidió introducir gas SF₆ al 20 %, ocupando un 60 % de la CA. A las 2 semanas de la inyección del gas, la MD estaba adherida al estroma corneal (figs. 1C y 2C). La córnea recuperó transparencia y el paciente mejoró su AV a 0,7 (figs. 1D y 2D).

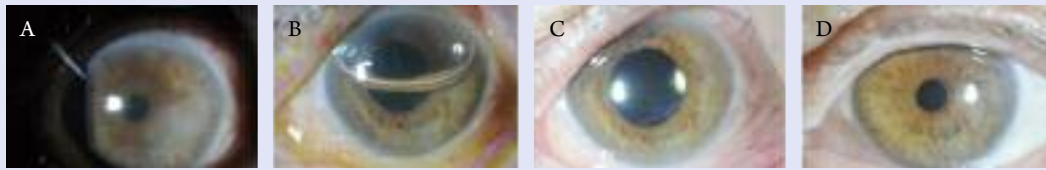


Figura 1. Imágenes fotográficas. **A.** Edema corneal estromal sectorial y pliegues en la membrana de Descemet. **B.** Burbuja de SF6 en cámara anterior. **C.** Edema y desprendimiento de la membrana de Descemet (DMD) en resolución. **D.** Córnea transparente, sin evidencias de DMD a las 2 semanas de la inyección de gas.

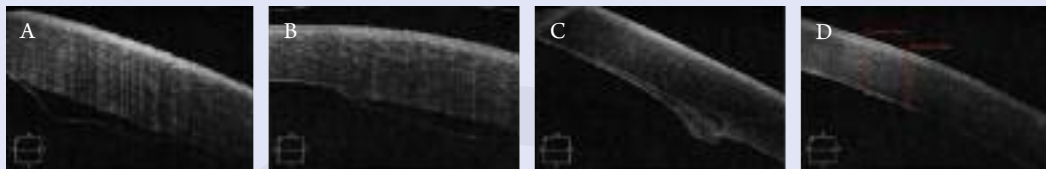


Figura 2. Imágenes obtenidas mediante tomografía de coherencia óptica de segmento anterior, en las que vemos la evolución del desprendimiento de la membrana de Descemet (DMD). **A.** DMD planar tras cirugía de catarata. **B.** Persistencia del DMD tras inyección de aire. **C.** Adhesión de la membrana de Descemet (MD) tras inyección de gas SF6 al 20%. **D.** Resolución del edema corneal y adhesión completa de la MD a las 2 semanas de la inyección de gas SF6.

DISCUSIÓN

La OCT-SA es una técnica de exploración no invasiva, de no contacto², muy útil para el diagnóstico y seguimiento de numerosas patologías corneales. La realización de cortes sectoriales permite ver la arquitectura de las incisiones corneales en la cirugía de catarata³, entre otras muchas utilidades.

En este caso en particular, la OCT-SA puso de manifiesto un DMD posoperatorio no identificado por lámpara de hendidura, ya que la densidad del edema corneal no permitía visualizar las estructuras corneales más profundas. La OCT-SA ayudó a localizar la extensión y el grado de separación del estroma corneal. La OCT-SA permitió asegurar la adhesión de la MD tras la inyección del gas, incluso antes de la resolución del edema corneal.

El DMD en el posoperatorio de la cirugía de catarata se presenta en la mayoría de las ocasiones de forma subclínica, aunque a veces puede provocar edema corneal y afectación del área pupilar. La OCT-SA es una herramienta útil para su diagnóstico, y la inyección de gas SF6 al 20% en CA es un tratamiento rápido y eficaz.

Bibliografía

1. Al-Mezaine HS. Descemet's membrane detachment after cataract extraction surgery. *Int Ophthalmol.* 2010;30:391-6.
2. Cerviño A, Montés-Micó R, Ferrer T. OCT-SA. En: Lorente R, Mendicute J, editores. *Cirugía del cristalino.* Madrid: McLine; 2008. p. 311-7.
3. Mendicute J, Lorente R. Incisiones en facoemulsificación. En: Lorente R, Mendicute J, editores. *Cirugía del cristalino.* Madrid: McLine; 2008. p. 586-626.
4. Wylegala E, Nowinska A. Usefulness of anterior segment optical coherence tomography in Descemet membrane detachment. *Eur J Ophthalmol.* 2009;19(5):723-8.

Queratomalacia bilateral complicada con infección estreptocócica en paciente alcohólico con deficiencia de vitamina A

Ana Orive Bañuelos, Bárbara Berasategui Fernández y Raquel Feijóo Lera
Servicio de Oftalmología. Hospital Universitario Cruces. Barakaldo (Bizkaia).

INTRODUCCIÓN

La deficiencia prolongada de vitamina A provoca la afectación tanto de la superficie ocular, con xerosis (sequedad de la conjuntiva y la córnea), queratinización metaplásica de la conjuntiva (manchas de Bitôt), úlceras, estrellas corneales e, incluso, necrosis corneal difusa (queratomalacia), como de la retina, con nictalopía por afectación del metabolismo de los fotorreceptores.

El déficit de esta vitamina esencial puede ser primario (insuficiente aporte) o secundario (malabsorción intestinal asociada a alcoholismo crónico, fibrosis quística, cirrosis hepática o resección intestinal).

CASO CLÍNICO

Varón de 36 años con antecedentes personales de alcoholismo, dislipidemia, tabaquismo y tuberculosis. Acudió al servicio de urgencias por ojo rojo derecho de una semana de evolución, en tratamiento con tobramicina y dexametasona.

Se objetivaron dos úlceras corneales, una de ellas de tipo arciforme, periférica, localizada de 11 a 2 horas y asociada a adelgazamiento estromal, y la otra periférica, inferior, de 4 a 7 horas. Presentaba, además, hipopion de 6 mm, edema corneal difuso y una marcada hiperemia mixta. La exploración del ojo izquierdo (OI) resultó anodina.

Se tomó cultivo de raspado corneal y se pautó tratamiento empírico con colirios reforzados de vancomicina y ceftazidima, colirio de voriconazol al 2 %, colirio de ciclopléjico y doxiciclina oral 100 mg cada 12 horas.

El paciente sufrió un evidente empeoramiento en su ojo derecho (OD), consistente en un aumento de la úlcera y una organización del hipopion en forma de plastrón de fibrina y una bilateralización del cuadro. En el OI se objetivó un adelgazamiento corneal del 10 a 12 y un hipopion de 1,5 mm con edema microquístico 360° (fig. 1). Afirmaba no cumplir el régimen farmacológico pautado. La agudeza visual de ambos ojos en este momento era de percepción luminosa.

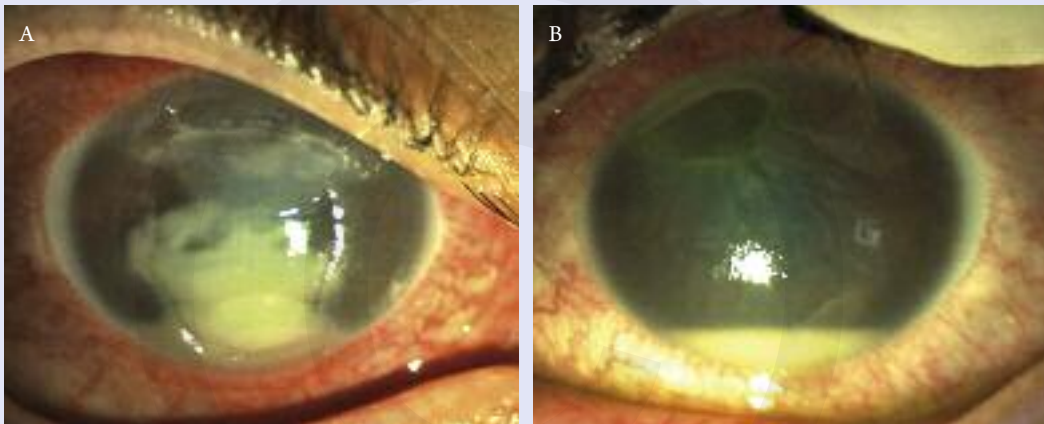


Figura 1. Imagen al ingreso. **A.** Ojo derecho: ulceración corneal asociada a adelgazamiento estromal con plastrón de fibrina en cámara anterior. **B.** Ojo izquierdo: adelgazamiento estromal de 10 a 12 horas con hipopion de 1,5 mm.

Los cultivos mostraron el crecimiento de *Streptococcus mitis*, una variedad de *Streptococcus viridans*. Por otra parte, los análisis de sangre evidenciaron: una hipovitaminosis A (0,13 mg/ml; normal: 0,3-1); una hipovitaminosis D (<7 ng/ml; normal: 9-47); hipoalbuminemia por desnutrición (2,3 g/ml; normal: 3,5-5), y anemia megaloblástica, característica, esta última, de pacientes alcohólicos.

Se decidió el ingreso del paciente, y se añadió al tratamiento previamente descrito, suero autólogo cada 3 horas, vancomicina 1 g/12 h por vía intravenosa (i.v.), ceftazidima 1 g/8 h por vía i.v. y vitamina A 100 000 UI/día durante 3 días y 50 000 UI/día de continuo.

Tras un mes de ingreso, la AV era de movimiento de manos en OD y de 0,5 espontáneo en OI. Mientras que el OD presentaba adelgazamiento en la zona superior de la córnea y un leve absceso corneal central y otro inferior, el OI únicamente mostraba *pannus* y un leucoma corneal superior (fig. 2). El Servicio de Medicina Interna pautó hidroferol (vitamina D) 10 gotas al día, ferogradumet (hierro) 1 comprimido cada 24 horas y auxina A + E (vitamina A y E) 5000 UI al día.

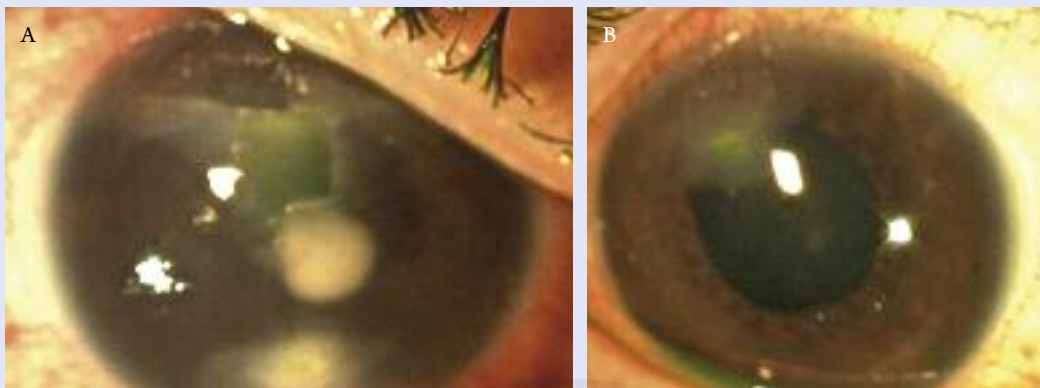


Figura 2. Imagen al alta. **A.** Ojo derecho: adelgazamiento estromal superior con persistencia de absceso central e inferior. **B.** Ojo izquierdo: *pannus* con leucoma levemente fluopositivo en la zona superior de la córnea.

DISCUSIÓN

La vitamina A es necesaria para una correcta producción de mucina por parte de las células calciformes del epitelio conjuntival¹. Sin mucina, la tensión superficial del epitelio aumenta produciendo una notable disminución del tiempo de ruptura de la película lagrimal (BUT) y, por tanto, una xeroftalmía. La hipovitaminosis A también induce aumento de susceptibilidad a la necrosis estromal incluso en ausencia de un defecto epitelial².

Bibliografía

1. Organización Mundial de la Salud. *Carencia de vitamina A y xeroftalmía. Informe de una Reunión Conjunta OMS/AIS (Estados Unidos). Serie de Informes Técnicos N.º 590.* OMS: Ginebra; 1976.
2. Heinz C, Steuhl KP, Meller D. *Corneal perforation associated with vitamin A deficiency.* *Ophthalmology.* 2004;101(6):614-7.

Trasplante endotelial en queratoplastia penetrante fallida

Almudena del Hierro Zarzuelo y Ana Boto de los Bueis
Departamento de Córnea. Hospital Universitario La Paz. Madrid.

INTRODUCCIÓN

La queratoplastia endotelial ha sustituido a la queratoplastia penetrante (QP) en el tratamiento de la disfunción endotelial primaria. En QP previas fallidas, no está claro si realizar un segundo trasplante penetrante u optar por una queratoplastia endotelial.

CASO CLÍNICO

Mujer de 71 años, afáquica, intervenida de QP por leucoma herpético 11 años antes en ojo izquierdo (OI), que presenta descompensación del injerto. La agudeza visual mejor corregida (AVMC) en ojo derecho (OD) era de 0,05 y movimiento de manos en OI. La exploración oftalmológica en OI mostraba queratopatía bullosa que afectaba al injerto y neovascularización corneal. En OD existían quistes foveales y polo anterior normal. La topografía corneal en OI mostraba un astigmatismo de 4,5 D.

Se realizó un doble procedimiento consistente en sutura de lente intraocular a *sulcus* y trasplante endotelial en forma de queratoplastia endotelial automatizada con pelado de membrana de Descemet (DSAEK). En cuanto a la DSAEK, realizamos descematorrhesis del tamaño del botón (7 mm) e inyección del lentículo, previo tallado, con grosor de 140 μ y 6,5 mm de diámetro, mediante inyector de Busin, utilizando mantenedor de cámara y burbuja de aire. No se objetivó luxación del injerto en el posoperatorio. Tras 22 meses, la AVMC en OI es de 0,25, con injerto transparente, sinequia iridocorneal a las VI horas y densidades celulares endoteliales de 730 células/mm² (fig. 1).

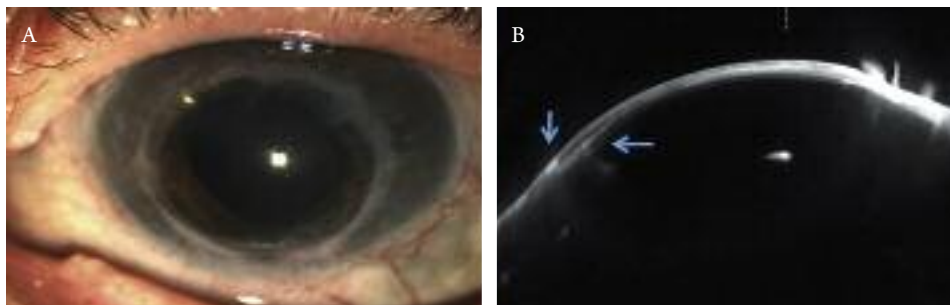


Figura 1. Queratoplastia endotelial automatizada con pelado de membrana de Descemet (DSAEK) en queratoplastia penetrante (QP) a 22 meses tras la cirugía. A) Córnea transparente. Se observa el borde del injerto de DSAEK por dentro de la interfase de la QP. B) Imagen de Scheimpflug: se observa interfase de QP (flecha vertical), lenticulo, periferia del lenticulo y sinequia iridiana a borde del injerto a las 6 horas (flecha horizontal).

DISCUSIÓN

La posibilidad de efectuar un trasplante endotelial sobre QP previa por disfunción endotelial viene dada por el astigmatismo del trasplante previo y el estado de la parte anterior de la córnea¹. Por este motivo, la topografía preoperatoria es la prueba que determina el tipo de queratoplastia que se ha de realizar.

La supervivencia del injerto para DSAEK tras QP fallida según las series, a 1, 3 y 5 años, es del 89 %, 74 % y 47 %, respectivamente, similar a la estimada para una segunda QP. La complicación más importante es el grado de dislocación. Injertos del mismo tamaño o 0,5 mm más pequeños que la QP minimizan la posibilidad de dislocación del injerto². La OCT de polo anterior determinará las características de la interfase del trasplante y orientarán al tamaño del injerto.

La QP en queratopatías herpéticas conlleva el riesgo de recidivas y mala epitelización por alteraciones neurotróficas. En nuestro caso, procedimientos menos agresivos como la DSAEK permitieron minimizar riesgos y conseguir una rehabilitación visual precoz y buenos resultados a casi 2 años de tratamiento.

Bibliografía

1. Asnhu A, Price MO, Price FW. Descemet's stripping endotelial keratoplasty under failed penetrating kертoplasty: visual rehabilitation and graft survival rate. *Ophthalmology*. 2011;118(11):2155-60.
2. Straiko MD, Terry MA, Shamie N. Descemet stripping automated endotelial keratoplasty under failed penetrating keratoplasty: a surgical strategy to minimize complications. *Am J Ophthalmol*. 2011;151(2):233-7.

Melanoma amelanótico conjuntival multifocal

Alexandra Arango Rodríguez y Antoni Sabala Llopart

Servicio de Oftalmología. Hospital Universitari Germans Trias i Pujol.
Badalona (Barcelona).

Mujer de 52 años, sin antecedentes patológicos, que es remitida por defecto epitelial persistente de 6 meses de evolución. La paciente refería haber realizado dos ciclos de tratamiento con mitomicina C tópica por una lesión conjuntival yuxtalímbica diagnosticada de atipia focal de células escamosas mediante citología de impresión. A la exploración destacaba la lesión conjuntival y el defecto epitelial rodeado de pigmento subepitelial (fig. 1).

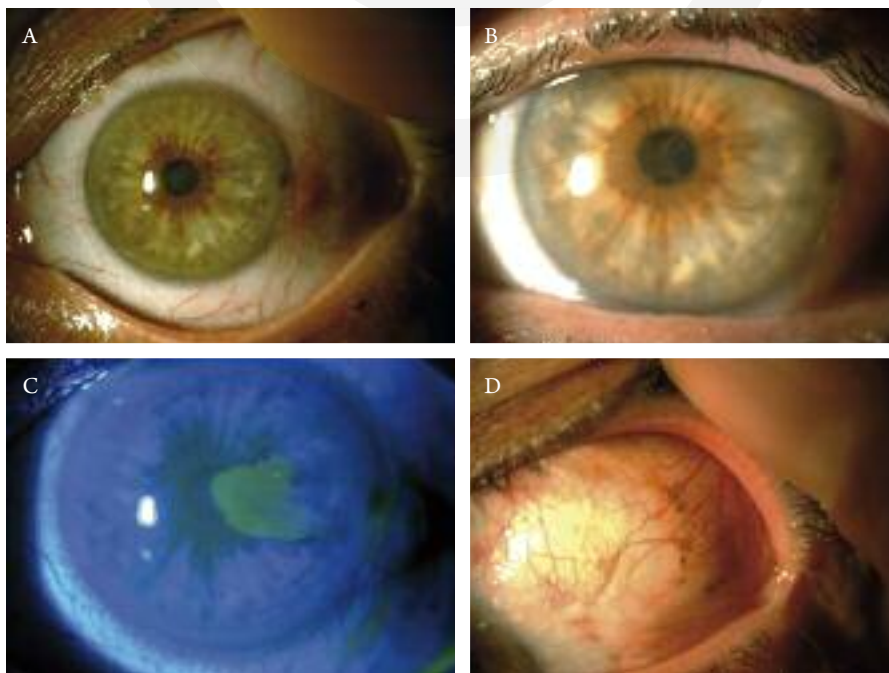


Figura 1. A. Lesión conjuntival yuxtalímbica. B. Pigmentación alrededor del defecto epitelial. C. Defecto epitelial. D. Pigmentación en conjuntiva bulbar temporal.

Para el tratamiento del defecto epitelial adaptamos una lente de contacto terapéutica, lágrimas artificiales con ácido hialurónico y suero autólogo al 20 %, con buena evolución. Dado el antecedente de atipia focal de células escamosas, decidimos realizar una extirpación-biopsia de la lesión conjuntival. El resultado de la anatomía patológica fue un melanoma amelanótico infiltrante sin poder determinar si los bordes estaban libres, por lo que se decidió realizar ampliación de bordes más crioterapia. Durante este acto quirúrgico se apreció una lesión pigmentada de la conjuntiva bulbar temporal (fig. 1D).

Con el antecedente del melanoma conjuntival procedimos a realizar una extirpación de dicha lesión con el resultado de una melanosis adquirida primaria con atipia grave frente a melanoma. La paciente ha sido valorada por el comité de melanomas sin signos de enfermedad a distancia. Actualmente se encuentra asintomática y sigue controles periódicos.

DISCUSIÓN

La incidencia del melanoma conjuntival es de 0,2-0,5 casos por millón. Constituyen el 1 % de los melanomas oculares. Aparecen en el 75 % de los casos de una melanosis adquirida primaria, aunque también pueden hacerlo *de novo*. Habitualmente se presenta como una lesión pigmentada, aunque hasta un 30 % de los casos son amelanóticos.

La mortalidad a los 10 años es del 10-30 %, y son factores de mal pronóstico la multifocalidad, la profundidad superior a 4 mm y la localización en carúncula o párpados, así como la extensión escleral¹.

El tratamiento consiste en la escisión quirúrgica con crioterapia, radioterapia y quimioterapia tópica (con mitomicina C o interferón α)².

Respecto a la pigmentación subepitelial que presentaba nuestra paciente rodeando el defecto epitelial, es interesante comentar que corresponde a un fenómeno conocido como queratomelanosis estriada, en el que se produce una migración de melanoblastos limbares proliferados hacia capas basales del epitelio corneal. Las agresiones corneales constituyen un estímulo para la proliferación y migración de estos melanoblastos limbares³.

Bibliografía

1. Salcedo-Hernández RA, Luna-Ortiz K, Lino-Silva LS, Herrera-Gómez A, Villavicencio-Valencia V, Tejeda-Rojas M, et al. Conjunctival melanoma: survival analysis in twenty-two Mexican patients. *Arq Bras Oftalmol*. 2014;77(3):155-8.
2. Finger PT, Sedek RW, Chin KJ. Topical interferon alfa in the treatment of conjunctival melanoma and primary acquired melanosis complex. *Clin Ophthalmol*. 2008;2:503-15.
3. Boto-De-Los-Bueis A, Díaz Valle D, Llorente-Gonzales S, Pastora-Salvador N, Patrón-Romero M, Hernández-González C. Melanoqueratosis estriada postraumática en mujer de raza blanca. *Arch Soc Esp Ophthalmol*. 2009;84:213-6.

Resúmenes

Hodding Carter, un conocido periodista y escritor estadounidense escribió: «solo dos legados duraderos podemos dejar a nuestros hijos: uno, raíces; otro, alas». No es fácil. Todos aquellos que tenéis hijos sabéis que no lo es, y como todos hemos tenido padres, somos conscientes de que es una ardua labor la de enseñar a volar sin olvidar de dónde venimos. Además, como decía Enrique Jardiel Poncela, «por severo que sea un padre juzgando a su hijo, nunca es tan severo como un hijo juzgando a su padre». En esta introducción al apartado de resúmenes he querido hacer un pequeño homenaje a todos esos padres, a todos esos hijos, a las raíces y a las alas, a todos vosotros lectores, y me he tomado la libertad de pedir a mi padre, Salvador, y a mi hijo, Damián, que me acompañasen a la hora de realizar los resúmenes. A ambos les debo mucho, a ambos les debo lo que ahora soy.

Nelson Mandela dijo que «la educación es el arma más poderosa que puedes usar para cambiar el mundo», y algo que me ha llamado siempre la atención es la frase de Ortega y Gasset: «siempre que enseñes, enseña también a dudar de lo que enseñes». Esos dos mensajes han ido guiándome a lo largo de todos estos años, espero poder seguir teniéndolos presentes siempre.

Quiero agradeceros esta oportunidad única que me habéis dado.

Una vez más quiero agradecer el *feedback* y os recuerdo que no dudéis en poneros en contacto conmigo a través del e-mail salvadorgarciadelpech@gmail.com.

Os dejo con la sección, y como siempre os recuerdo: **¿tenéis 10 minutos para revisar más de 3000 artículos? Entonces seguid leyendo.**

Salvador García-Delpech
Hospital Universitario y Politécnico La Fe. Valencia.
Universidad de Valencia.
Clínica Aiken. Valencia.

Investigación en superficie ocular

Damián García Teillard

Facultad de Medicina.

Universidad CEU-Cardenal Herrera. Valencia.

Recubrimiento con mesenterio para el tratamiento de quemaduras graves por álcali: un estudio experimental. En un modelo experimental de quemadura corneal por álcali en perros, los autores del estudio obtienen un buen resultado con recubrimiento de mesenterio. *Med Hypothesis Discov Innov Ophthalmol.* 2014 Summer; 3(2):57-61.

Seguridad del perfil del *cross-linking* acelerado frente al convencional: estudio comparativo en cultivo de células limbares epiteliales. Concluye que la utilización de 30 mW UV-A durante 3 minutos frente a 3 mW durante 30 minutos es segura. *Br J Ophthalmol.* 2015; 99(2):272-80.

Vitamina D: implicaciones en la enfermedad ocular y posibles usos terapéuticos. Interesante revisión de las implicaciones de la vitamina D en la patología de la superficie ocular. *Exp Eye Res.* 2015 Feb 24 [Epub ahead of print].

Las células madre conjuntivales humanas están localizadas predominantemente en el canto interno y las áreas del fórnix inferior. Mediante estudios inmunohistoquímicos, los autores localizan la densidad de células madre conjuntivales en los diferentes cuadrantes de la conjuntiva humana. *Invest Ophthalmol Vis Sci.* 2015 Feb 26 [Epub ahead of print].

Cirugía del pterigion asistida por robot: estudio en un modelo porcino. Con el sistema da Vinci, en ojos enucleados de cerdo, los autores realizan 12 escisiones de pterigion con autoinjerto conjuntival con buen resultado. *Transl Vis Sci Technol.* 2015;4(1):9.

Ojo seco en superficie ocular

Salvador García Gómez

Profesor titular de Oftalmología.

Universidad de Valencia.

Ciclosporina A tópica como tratamiento del ojo seco debido a la lesión crónica por gas mostaza. La exposición ocular al gas mostaza produce un ojo seco. La ciclosporina A al 0,05 % reduce la osmolaridad, y asociada a lágrimas artificiales y a tapones lagrimales es útil para tratar esta patología. *J Ophthalmic Vis Res.* 2014;9(4): 417-22.

Presencia de ojo seco en pacientes con tiroiditis de Hashimoto. Los pacientes con tiroiditis de Hashimoto tienen más posibilidad de desarrollar ojo seco por la alteración de la hormona tiroidea y por la proptosis ocular. *J Ophthalmol.* 2014;2014:754923.

Asociación entre la densidad de células calciformes, la función lagrimal y la fisiología de la superficie ocular. Los autores concluyen que la densidad de células calciformes tiene una relación con el tiempo de ruptura de la película lagrimal, pero no se encontró relación estadísticamente significativa con la parte acuosa de la lágrima, el enrojecimiento conjuntival o la tinción corneal. *Cont Lens Anterior Eye.* 2015 Feb 21 [Epub ahead of print].

Trasplante autólogo de glándula submandibular en casos graves de queratoconjuntivitis seca. Los resultados avalan esta técnica como una posibilidad más en ciertos casos de sequedad intensa. *Maxillofac Plast Reconstr Surg.* 2015;37(1):5.

Estructura y función de los nervios corneales tras un uso a largo plazo de las lentes de contacto esclerales con relleno de fluido. En los pacientes con alteraciones corneales sí se encontró una modificación en la sensibilidad corneal, la secreción basal de lágrimas o la densidad y morfología de los nervios corneales; sin embargo, en los pacientes con enfermedad de la superficie ocular no

se encontraron alteraciones significativas. *Cornea*. 2015; 34(4):427-32.

etc. Los autores concluyen que esta lente es efectiva. *Eye (Lond)*. 2015 Mar 6 [Epub ahead of print].

Refractiva y superficie ocular

Salvador García-Delpech

Hospital Universitario y Politécnico La Fe.
Valencia.

Universidad de Valencia.
Clínica Aiken. Valencia.

Ojo seco tras cirugía refractiva: comparativa entre SMILE (extracción de lenticulo por pequeña incisión) y LASIK (laser-assisted in situ keratomileusis). Total de pacientes: 30. En ambos grupos hubo un aumento en la sequedad ocular tras la cirugía en el primer mes; a los 6 meses era mayor en el grupo de LASIK. La sensibilidad corneal fue mejor en el grupo de SMILE al mes, pero igual en ambos grupos a los 6 meses. La densidad de nervios corneales no se correlacionó con la sequedad ocular. *Ophthalmology*. 2014 Nov 22 [Epub ahead of print].

Trasplante endotelial tras fracaso de trasplante penetrante: una alternativa a la repetición del trasplante. Un total de 113 ojos con trasplante endotelial tras fracaso de trasplante penetrante. Se obtuvo más supervivencia del injerto de esta manera que repitiendo el penetrante. *Am J Ophthalmol*. 2014;158(6):1221-7.

Cambios dinámicos de la calidad óptica en pacientes con enfermedad de ojo seco. Concluye que hay que ir hacia el estudio dinámico de la calidad óptica del sistema ocular con tecnología como el OQAS (análisis de la calidad del sistema óptico ocular) y no conformarnos con los test estáticos como el Schirmer o similares. *Invest Ophthalmol Vis Sci*. 2015 Feb 3 [Epub ahead of print].

Implante de lentes multifocales con una adición de cerca inferior en cataratas de ojos con una patología previa. Estudian la calidad óptica ocular y los resultados refractivos tras implantar estas lentes en ojos con glaucoma, alta miopía, oclusión de rama venosa, queratocono,

Alergia e inflamación en superficie ocular

Salvador García Gómez

Profesor titular de Oftalmología.
Universidad de Valencia.

Papel de *Chlamydia pneumoniae* en la etiología de la queratoconjuntivitis seca. Los autores establecen un posible papel entre la infección por *Chlamydia pneumoniae* en el entorno de una conjuntivitis y el desarrollo de queratoconjuntivitis seca. *Recent Pat Inflamm Allergy Drug Discov*. 2014;8(3):216-22.

Papel y tratamiento de la inflamación en la enfermedad de ojo seco. El ojo seco afecta al 10-30% de la población. Hay que evitar los efectos indeseables de esta enfermedad a largo plazo, ya que la lágrima alterada y la inflamación aumentan la apoptosis de las células de la superficie ocular estableciendo un círculo vicioso. *Int Ophthalmol*. 2014;34(6):1291-301.

Reactivos de oxígeno activan los inflamomas NLRP3 iniciando una inflamación en estrés hiperosmolar de células epiteliales corneales humanas en ojo seco inducido ambientalmente. La expresión de estas moléculas tiene un papel primordial en la gravedad de la inflamación y en la hiperosmolaridad de la película lagrimal en el ojo seco. *Exp Eye Res*. 2015 Feb 18 [Epub ahead of print].

Miscelánea y superficie ocular

Damián García Teillard

Facultad de Medicina.

Universidad CEU-Cardenal Herrera. Valencia.

Reconstrucción de la superficie ocular con un tejido obtenido mediante ingeniería de mucosa epitelial nasal

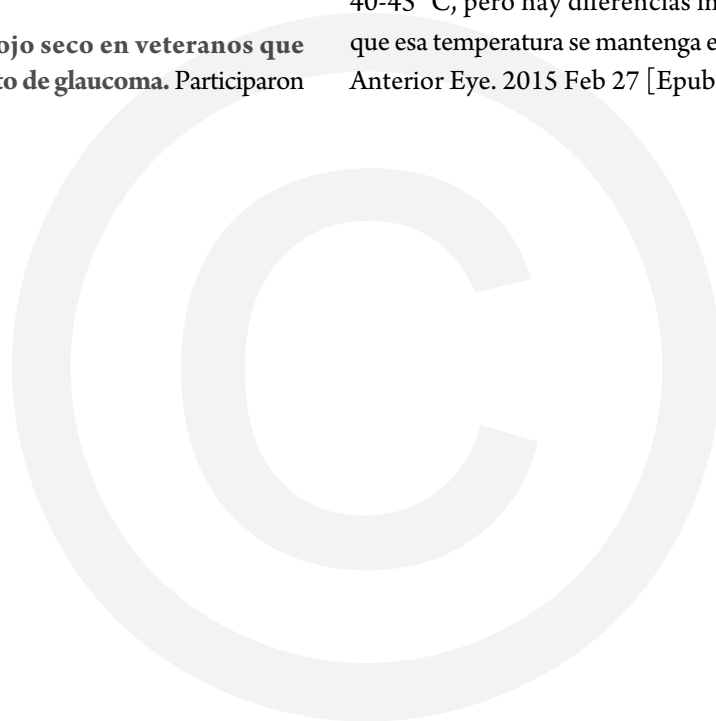
para el tratamiento de enfermedades graves de la superficie ocular. Generan un biomaterial en el que demuestran la existencia abundante de células caliciformes, que sería útil para el tratamiento de la enfermedad de ojo seco grave. *Stem Cells Transl Med.* 2015;4(1):99-109.

Desarrollo de un sustituto del tejido conjuntival a base de colágeno plástico prensado. Desarrollan un biomaterial a modo de gel para sustituir con éxito el tejido conjuntival. *J Tissue Eng Regen Med.* 2015 Feb 10 [Epub ahead of print].

Calidad de vida debido al ojo seco en veteranos que usan gotas para el tratamiento de glaucoma. Participaron

en el estudio un total de 1348 pacientes. Se concluye que un aumento en el número de gotas para tratar el glaucoma disminuye la lágrima y la calidad de vida, y que este efecto es más importante en pacientes de raza negra que en los de raza blanca. *Cont Lens Anterior Eye.* 2015 Feb 23 [Epub ahead of print].

Retención del calor en diferentes máscaras palpebrales. Estudian en laboratorio diferentes máscaras para el tratamiento de la disfunción de las glándulas de Meibomio; todas ellas alcanzan la temperatura adecuada de unos 40-45 °C, pero hay diferencias importantes a la hora de que esa temperatura se mantenga el tiempo útil. *Cont Lens Anterior Eye.* 2015 Feb 27 [Epub ahead of print].



Algunas de las fuentes revisadas son: *Investigative Ophthalmology & Visual Science, Vision Research, Experimental Eye Research, Molecular Vision, Ophthalmic & Physiological Optics, Optometry and Vision Science, Cornea, Journal of Refractive Surgery, The Ocular Surface, Journal of Cataract and Refractive Surgery, American Journal of Ophthalmology, Archives of Ophthalmology, Survey of Ophthalmology, British Journal of Ophthalmology, Canadian Journal of Ophthalmology, European Journal of Ophthalmology, Archivos de la Sociedad Española de Oftalmología, Studium Oftalmologicum, Japanese Journal of Ophthalmology, Current Opinion in Ophthalmology, Clinical and Experimental Ophthalmology, Lancet, Nature, Science, Medicina Clínica, JAMA, The New England Journal of Medicine, Annals of Internal Medicine, The American Journal of Medicine, Journal of Rheumatology, Annals of the Rheumatic Diseases, Digital Journal of Ophthalmology, Internet Journal of Ophthalmology, etc.*